AUS DEM ZAHNÄRZTLICHEN INSTITUT DER
UNIVERSITÄT BASEL. KLINISCHE ABTEILUNG
VORSTEHER: PROF. DR. OSCAR MÜLLER

Ueber die Infektion des Dentins bei Pulpagangraen und deren Behandlung mit Asphalin

INAUGURAL-DISSERTATION
ZUR ERLANGUNG DER DOKTORWÜRDE DER
ZAHNHEILKUNDE DER HOHEN MED. FAKULTÄT
DER UNIVERSITÄT BASEL

VORGELEGT VON

LEO GIRARD
VON GRENCHEN

Typarsatz und Offsetdruck der Polygraphischen Gesellschaft Laupen bei Bern
1928

AUS DEM ZAHNÄRZTLICHEN INSTITUT DER
UNIVERSITÄT BASEL. KLINISCHE ABTEILUNG
VORSTEHER: PROF. DR. OSCAR MÜLLER

Ueber die Infektion des Dentins bei Pulpagangraen und deren Behandlung mit Asphalin

INAUGURAL-DISSERTATION
ZUR ERLANGUNG DER DOKTORWÜRDE DER
ZAHNHEILKUNDE DER HOHEN MED. FAKULTÄT
DER UNIVERSITÄT BASEL

VORGELEGT VON

LEO GIRARD
VON GRENCHEN

Typarsatz und Offsetdruck der Polygraphischen Gesellschaft Laupen bei Bern
1928

Genehmigt von der h. medizinischen Fakultät Basel
auf Antrag von Prof. Dr. Osc. Müller.

R. UNIV.
BIBLIOTHEEK
LEIDEN

I. EINLEITUNG.

Bei der Behandlung eines Zahnes, bei dem die Pulpa gangränös zerfallen ist, ist es für uns von Wichtigkeit zu wissen, ob es sich um eine sogenannte *einfache* oder aber um eine *komplizierte* Gangrän handelt.

Unter *einfacher* Gangrän verstehen wir den septischen Zerfall der Pulpa *ohne* im Röntgenbild nachweisbare periapicale Affektion. Wir finden im Wurzelkanal an Stelle der Pulpa eine schmutziggrüne, putride, strukturlose, übelriechende, höchst infektiöse Masse.

Zu den *komplizierten* Formen der Gangrän zählen wir jene Fälle, bei denen der destruierende Prozess sich um die *Wurzelspitze* (Arrosion) und im *periapicalen Gewebe* bemerkbar macht. Im Röntgenbild ist dann entweder ein diffuses oder ein abgekapseltes *Granulom* nachweisbar.

Bei beiden Fällen müssen wir annehmen, dass *auch das Dentin der Zahnwurzel infiziert ist.* Vom Pulpakavum aus können die Mikroorganismen ebensogut in die Dentinkanälchen eindringen, wie bei der Karies. Gelingt es uns, durch ein geeignetes Desinfektionsmittel diese vorhandenen Bakterien abzutöten, so können wir annehmen, dass bei einer durchgeführten Wurzelfüllung mit lange andauernder Desinfektion eine Reinfektion, bzw. ein Weiterschreiten des Prozesses vermieden werden kann.

Wir wollen in der vorliegenden Arbeit daher folgende Untersuchungen machen:

1. Bakteriologischer Nachweis der *Dentininfektion.*

2. Wollen wir die Frage zu beantworten suchen: ist es möglich, mit dem von *A. Maillart* angegebenen, gegenwärtig besten Wurzelkanal-Desinfiziens, *Asphalin,* die im Dentin der Zahnwurzel vorhandenen Bakterien abzutöten oder nicht?

Es kamen im ganzen 49 Fälle zur bakteriologischen Untersuchung. Das notwendige Material stammte aus der Klinik und Poliklinik des Zahnärztlichen Instituts und der Volkszahnklinik.

Einteilung der untersuchten Fälle:

1. Mit *Asphalin nicht* vorbehandelte Fälle:

Incisivi	5
Canini	5
Praemolaren . . .	7
Molaren	9
Total	26

2. Mit *Asphalineinlagen* behandelte Fälle:

Incisivi	4
Canini	7
Praemolaren . . .	6
Molaren	6
Total	23

II. TECHNIK DER UNTERSUCHUNG.

A. Technik der Untersuchung der mit Asphalin nicht vorbehandelten Zähne.

Die Zähne kamen 20 Minuten bis höchstens eine Stunde nach der Extraktion zur bakteriologischen Untersuchung. Zunächst wurde die ganze Wurzel mit Wasserstoffsuperoxyd 3% gründlich gewaschen und dann mit 70%igem Alkohol abgespült und getrocknet. Alsdann wurde mit steriler Knochenzange die Wurzelspitze abgetrennt und die Schnittfläche des Zahnes rasch zweimal durch die Flamme des Bunsenbrenners gezogen. Mit einem sterilen Rosenbohrer von 0,5 mm Durchmesser bohrten wir nun von der Schnittfläche der Wurzel her zwei bis drei Löcher ins *Dentin, parallel zum Wurzelkanal,* in der Richtung gegen die Pulpakammer. (Siehe Fig. 1.)

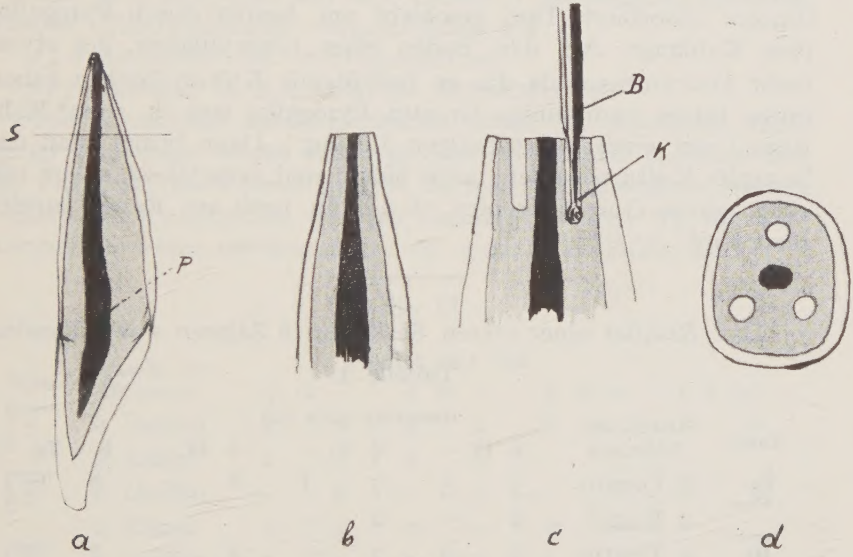

Fig. 1.
S = Stelle, an der die Wurzelspitze abgetrennt wurde. P = Pulpa.
B = Rosenbohrer im gebohrten Kanal K. d = Querschnitt.

Der auf diese Weise gewonnene *Bohrstaub* wurde in einem sterilen Uhrenglas aufgefangen und mit physiologischer Kochsalzlösung aufgeschwemmt. Je 3 Ösen dieses Materials wurden in

6 Bouillonröhrchen geimpft, in den elektrischen Brutschrank gestellt und bei 37 Grad Celsius während 8 Tagen bebrütet. Zwei weitere Röhrchen haben wir stets mit Material beimpft, das wir direkt dem Wurzelkanal entnommen hatten. Wir bezweckten damit das Aufstellen eines Vergleiches der Bakterien, die aus dem *Dentin* und jener, die aus dem *Wurzelkanal* stammten.

Es wurden folgende *Nährböden* angewandt:

1. Bouillon,
2. Blutagar-Petrischalen,
3. Serumagar-Petrischalen,
4. Serumagar in Röhrchen zu Stichkulturen.

Als *Bouillon* benutzten wir *Eiweiss-Traubenzucker*-Bouillon unter Zusatz von Hirnteilen. Die Zugabe von *Organsubstanz* ermöglicht bekanntlich die Kultur vieler *Anaerobier* (und mit solchen mussten wir ja rechnen) auch bei Zutritt von Luft. Daneben haben wir aber auch noch streng *anaerobe Kulturen* angelegt, und zwar nach dem Verfahren von *Buchner*. Hiebei wird der Luftsauerstoff über der Kultur durch *chemische* Substanzen absorbiert. Dies geschieht am besten durch Pyrogallol plus Kalilauge. Auf den Boden eines Glaszylinders, der etwas mehr Durchmesser als das zu bebrütende Kulturröhrchen haben muss, bringt man einige Gramm Pyrogallol und ca. 5 cm^3 Kalilauge (von einer 20prozentigen Lösung). Dann bringt man das beimpfte Kulturröhrchen rasch hinein und verschliesst sofort mit einem guten Gummipfropfen, der dann noch am Rande paraffiniert wird.

Das *Resultat* einer ersten Serie von 8 Zähnen war folgendes:

Tabelle 1.

Zahn	Anzahl der Röhrchen	Resultate nach Std.: + 12 —		+ 24 —		+ 48 —		+ 8 Tg. —	
⌊5	8 Dentin	3	5	7	1	8	—	8	—
	2 Kanal	2	—	2	—				
⌈6	7 Dentin	5	2	7	—	7	—	7	—
	2 Kanal	2	—	2	—				
⌈4	7 Dentin	6	1	7	—	7	—	7	—
	2 Kanal	1	1	2	—	2	—		
⌈2	8 Dentin	3	5	5	3	6	2	6	2
	2 Kanal	1	1	2	—	2	—		

Zahn	Anzahl der Röhrchen		Resultat nach Std. + 12	—	+ 24	—	+ 48	—	+ 8 Tg.	—
1	6	Dentin	4	2	5	1	6	—	6	—
	2	Kanal	2	—	2	—				
7	6	Dentin	3	3	3	3	4	2	4	2
	2	Kanal	2	—	2	—				
3	7	Dentin	1	6	1	6	2	5	2	5
	2	Kanal	2	—	2	—				
3	6	Dentin	4	2	6	—	6	—	6	—
	2	Kanal	2	—	2	—				

Bereits aus dieser ersten Serie können wir entnehmen, dass das *Dentin* in sämtlichen 8 Fällen mehr oder weniger leicht infiziert war. In 5 Fällen haben alle beimpften Röhrchen intensives Wachstum gezeigt mit Trübung und Bodensatz. In den andern 3 Fällen sind von 8 bzw. 6 beimpften Röhrchen je 2 steril geblieben und in einem Falle gar 5 Röhrchen.

Von je 2 Röhrchen der auf Tabelle I angeführten Kulturen wurden Überimpfungen vorgenommen auf:

a) Schottmüller'sche Blutagarplatten,

b) Serumagar in Röhrchen zu Stichkulturen.

Von sämtlichen Bouillonkulturen haben wir *Ausstriche* angefertigt und diese später mikroskopisch untersucht, nachdem wir die Präparate nach *Gram* gefärbt hatten. Die Resultate werden weiter unten angegeben werden. Zunächst führen wir die Kulturresultate einer zweiten Serie von 9 weiteren Fällen auf:

Tabelle II.

Zahn	Anzahl der Röhrchen		Resultat nach Std. + 12	—	+ 24	—	+ 48	—	+ 8 Tg.	—
3	6	Dentin	4	2	4	2	6	—	6	—
	2	Kanal	2	—	2	—				
5	6	Dentin	—	6	—	6	—	6	—	6
	2	Kanal	1	1	2	—	2	—		
6	6	Dentin	1	5	3	2	2	3	2	3
	2	Kanal	1	1	2	—	2	—		
3	6	Dentin	1	5	1	5	2	4	2	4
	2	Kanal	2	—	2	—				
5	6	Dentin	5	1	6	—	6	—	6	—
	2	Kanal	2	—	2	—				

Zahn	Anzahl der Röhrchen	Resultat nach Std. + 12 —		+ 24 —		+ 48 —		+ 8 Tg. —	
5	6 Dentin	4	2	6	—	6	—	6	—
	2 Kanal	1	1	2	—				
1	6 Dentin	—	6	—	6	—	6	—	6
	2 Kanal	1	1	2	—	2	—		
3	6 Dentin	3	3	3	3	3	3	4	2
	2 Kanal	2	—	2	—				
6	6 Dentin	2	4	3	3	3	3	3	3
	2 Kanal	2	—	2	—				

Tabelle II gibt uns bei genauerer Betrachtung ein von Tabelle I ziemlich abweichendes Bild, indem hier von insgesamt 9 Fällen nur bei 3 Versuchen sämtliche beimpften Röhrchen ein Wachstum gezeigt haben, während 1 Fall 3 infizierte und 3 sterilgebliebene Röhrchen zeigte. Bei 2 andern Versuchen sind mehr als die Hälfte der Röhrchen steril geblieben und 2 Versuche fielen absolut *negativ* aus, indem kein einziges Röhrchen Wachstum zeigte.

Die Resultate einer dritten Serie von 9 Zähnen sind die folgenden:

Tabelle III.

Zahn	Anzahl der Röhrchen	Resultat nach Std. + 12 —		+ 24 —		+ 48 —		+ 8 Tg. —	
5	6 Dentin	2	4	4	2	4	2	4	2
	2 Kanal	2	—	2	—				
6	6 Dentin	—	6	2	4	2	4	2	4
	2 Kanal	1	1	2	—				
4	6 Dentin	3	3	3	3	3	3	3	3
	2 Kanal	2	—	2	—				
7	6 Dentin	6	—	6	—	6	—	6	—
	2 Kanal	2	—	2	—				
2	6 Dentin	2	4	5	1	5	1	5	1
	2 Kanal	1	1	2	—				
6	6 Dentin	—	6	3	3	3	3	3	3
	2 Kanal	1	1	2	—				
1	6 Dentin	1	5	1	5	2	4	2	4
	2 Kanal	2	—	2	—				

Zahn	Anzahl der Röhrchen	Resultat nach Std. + 12 —		+ 24 —		+ 48 —		+ 8 Tg. —	
6	6 Dentin	2	4	3	3	4	2	4	2
	2 Kanal	1	1	2	—				
6	6 Dentin	—	6	—	6	—	6	—	6
	2 Kanal	1	1	1	1	2	—	—	—

Das Resultat aus Tabelle III ist jenem aus Tabelle I sehr ähnlich. Wir haben hier nur einen einzigen Fall, bei dem sämtliche Versuche positiv ausgefallen sind. Bei zwei Versuchen sind die positiven und negativen Resultate numerisch gleich. Bei 3 Versuchen haben wir mehr positive und bei 2 mehr negative Resultate. Ein Versuch zu 6 Röhrchen ist völlig negativ ausgefallen.

Wenn wir die Kulturresultate aus Tabelle I, II und III zusammenfassen so sehen wir, dass *nicht bei jedem gangränösen Zahn* auch das *Dentin* bestimmt *infiziert* sein muss.

Von den 26 angeführten Versuchsfällen sind *3 steril geblieben*. Durch die drei parallelen Bohrungen im Dentin der Wurzelspitze ist so viel Substanz weggenommen worden, dass wahrscheinlich kaum nur gerade jene betreffenden Stellen steril waren.

Bei *10 Fällen haben sämtliche* Röhrchen intensives Wachstum gezeigt. Hier ist es richtig, anzunehmen, dass bei der einen oder andern Bohrung in der Regio Ramificatoria eine seitliche Verzweigung getroffen wurde, die putrides Material enthielt. Dass wir mit unserer Vermutung nicht Unrecht hatten, zeigten die mikroskopischen Untersuchungen der einzelnen Kulturen. Wir haben nämlich in diesen „stark infizierten" Fällen immer *Mischinfektionen* gefunden, und zwar dabei zum grossen Teil die *gleichen Erreger wie in den Kulturen der Wurzelkanäle*. 13 Zähne (also 50%) haben, nach den aufgegangenen Kulturen zu schliessen, eine wesentlich geringere Infektion gezeigt. Zudem ist ein frappanter Unterschied zwischen diesen und den 10 vorhin angegebenen Fällen zu konstatieren, indem wir *hier meist nur eine* bis höchstens 3 verschiedene Bakterienarten vorfanden: *Streptokokken, Staphylokokken* und grampositive *Stäbchen*. In 7 Fällen fanden wir nur *Reinkulturen* von *Streptokokken*, und zwar den *Streptococcus longus*.

III. BAKTERIOLOGISCHE BEFUNDE.

Es war uns hauptsächlich darum zu tun, festzustellen, welche Bakterien im infizierten Dentin vorhanden sind. Zur Diagnose benutzten wir u. a. *Lehmann-Neumanns* Bakteriologische Diagnostik sowie die Arbeiten von *Idmann* und *Cuendet*.

Idmann hat mehrere Fälle periostaler Abszesse dentalen Ursprungs untersucht, Abszesse, die im Anschluss an Pulpitis purulenta und Gangraena pulpae aufgetreten waren. Die von *Idmann* behandelten Zähne zeigten *keine Kommunikation* des Wurzelkanals *mit der Mundhöhle,* während wir auch solche Zähne benutzt hatten. Als den konstantesten Mikroorganismus bei Pulpagangrän beschreibt Idmann den *Bacillus ramosus*. In den Kulturen, die mit Material aus dem Wurzelkanal beimpft waren, konnten auch wir diesen Bacillus in fast allen Fällen nachweisen, während er aus dem infizierten Dentin nur in ca. 40% der Kulturen zu treffen war. Der *Bacillus ramosus* stellt ein kurzes, dünnes, etwa 2—4 μ langes Stäbchen dar. Meist fanden wir die Bazillen zu zweien zusammen, mit stumpfem Winkel an den Enden sich berührend. Nach *Gram* ist der Bacillus gut färbbar.

Ein weiterer Bacillus, den *Idmann* anführt, ist der Bacillus *thetoides:* „er bildet dünne, gerade, oder aber leicht gebogene, ziemlich regelmässige, 1—3 μ lange Stäbchen, mit abgerundeten Enden, einzeln oder in Diploanordnung. In den Kulturen wird ein hochgradiger Polymorphismus sowohl in bezug auf die Länge wie die Dicke des Bakteriums beobachtet. So werden ausser den kurzen Stäbchen auch lange, fadenförmige angetroffen, tonnenförmige bis aufgebauschte Individuen können auch wahrgenommen werden. Das Bakterium färbt sich mit den angewendeten Anilinfarbstoffen im allgemeinen schlecht. Nach *Gram* wird das Bakterium rasch und vollständig entfärbt. Eigenbewegung und Kapsel fehlen. Sporenbildung ist nicht beobachtet worden. Auf festen Nährböden werden bei Luftzutritt keine Oberflächenkolonien erhalten. Auch in aerob angelegten Kulturen bleibt jegliches Wachstum aus."

In den *eigenen* bakteriologischen Untersuchungen haben wir den Bacillus *thetoides nur im Wurzelkanal* gefunden, und zwar in 60% der Fälle. Im *Dentin* haben wir ihn *nicht* feststellen können.

Bacillus perfringens ist nach *Cuendet* zuerst von *Fränkel* und später von *Veillon* und *Zuber* beschrieben worden.

Der Bacillus stellt kurze, plumpe Stäbchen dar, deren Enden abgerundet erscheinen. „Mitunter sind kurze Ketten von 2—3 Individuen zu beobachten. Das Bakterium ist grampositiv." Wir haben den Bacillus perfringens in den Kulturen aus dem Wurzelkanal in etwa 30% feststellen können. 5mal, d. h. in ca. 20% der Fälle wurde er auch im infizierten *Dentin* nachgewiesen.

Einen weitern, regelmässigen Bewohner der Mundhöhle, den Bacillus *fusiformis*, haben wir in ebenfalls 20% der Fälle beobachten können. 5 *Dentinproben* zeigten den genannten Bacillus, den *Idmann* wie folgt beschreibt: „Spindelförmige, an den Enden zugespitzte Stäbchen, zirka 3 μ lang, einzeln oder als Diplobacillen. In den Kulturen wird ein grosser Polymorphismus wahrgenommen, je nach dem Alter der Kultur und der Art des Nährsubstrates. Die Glieder der Diplobacillen liegen gewöhnlich in einer geraden Linie, seltener bilden sie einen Winkel oder Bogen. Im allgemeinen hat der Bacillus die Neigung, in festen Nährböden Fadenform anzunehmen, während er in flüssigen gewöhnlich regelmässige Spindelform zeigt. Mit den angewandten Anilinfarbstoffen färbt sich der Bacillus gewöhnlich ungleichmässig. Bei der Gramfärbung wird das Bacterium vollständig entfärbt. In aerob angelegten Kulturen blieb jegliches Wachstum aus."

Cuendet fand den Bacillus fusiformis in $^1/_{10}$ der angelegten Kulturen. Wir konnten ihn, wie oben bereits angegeben, im *Dentin* in 5 Fällen (zirka 20%) nachweisen, während wir den Bacillus in Ausstrichpräparaten aus dem Wurzelkanal fast in *allen* Fällen mehr oder weniger stark vertreten nachweisen konnten. *Adloff* glaubt im Bacillus fusiformis den eigentlichen Erreger der Gangrän gefunden zu haben, indem er schreibt:

„Ein unterer zweiter Molar wurde bei einem 17jährigen Burschen wegen Schmerzen extrahiert. Die klinische Diagnose lautete: Pulpitis purulenta. Als der Zahn aber gespalten wurde, entströmte der Pulpa ein höchst übler Geruch: der obere Teil war schwarz verfärbt, der untere Teil sah grau aus und war etwas erweicht, die Pulpa konnte aber noch in toto aus dem Kanal herausgelöst werden. Die Diagnose wurde hierauf in Pulpagangrän abgeändert. Das nach *Gram* gefärbte mikroskopische Präparat ergab nun ein interessantes Bild. Das Pulpagewebe war vollständig nekrotisch..... Die ganze Pulpa stellte eine *Reinkultur des Bacillus fusiformis* dar, und zwar in allen Formen, die bei diesem polymorphen Bacillus beobachtet worden

sind. Die Oberfläche bilden regelmässig geformte Stäbchen mit abgerundeten Enden usw."

Bei diesem Fall von Pulpagangrän fand *Adloff* keine andern Bakterienarten vor.

Im Gegensatz zu diesen Angaben haben wir in über 80% unserer Fälle *Staphylokokken* und *Streptokokken* gefunden. Im *Dentin* waren namentlich die *Streptokokken fast immer* vertreten. In 5 Fällen haben wir überhaupt nur *Reinkulturen* von *Streptococcus longus* erhalten. Wir zählten bis 40 und mehr Glieder. Aber auch *kurze* Streptokokkenketten waren vorhanden. Im *Dentin* wurden somit hauptsächlich *Streptokokken* gefunden. Wir haben diese Arten daher auch etwas näher untersucht und mehrere Überimpfungen vorgenommen. Der *langkettige* Streptokokkus ergab auf *Blutagar* folgendes Resultat:

Sehr kleine, weisslich durchscheinende, flache Kolonien, die an Grösse nur langsam zunahmen. Um die einzelnen Kolonien war eine ganz schwache Haemolyse zu beobachten. Bei 50facher Vergrösserung erscheinen die Kolonien rundlich und schwach feinkörnig punktiert.

Agarstich: Weisslicher, fadenförmiger Strich mit sehr zahlreichen seitlichen Körnchen.

Traubenzuckereiweiss-Bouillon: Die Bouillon war nach 12 bis 24 Stunden schwach getrübt. Später Bildung eines kompakten Bodensatzes und darüber ganz klare Flüssigkeit. Am Glas waren oft kleine Niederschläge zu sehen. Die Bouillon hatte eine Wasserstoffionenkonzentration von 7,4. Nach 8 Tagen machten wir eine kolorimetrische Nachprüfung und fanden einen Ph von 6,8. Lakmusmilch wurde gerötet: also schwache *Säurebildung*. Der Bodensatz war bei Zusatz von 10%igem Taurocholsaurem Natron nicht löslich.

Diagnose nach *Lehmann-Neumann: Streptococcus* (pyogenes) *longus*. Lehmann-Neumann schreiben zwar. „Kein Merkmal hat sich als geeignet erwiesen, bei einer Einteilung des Streptococcus pyogenes einseitig verwendet zu werden. Kettenlänge, Bouillontrübung, Bodensatz, Kartoffelwachstum, Temperaturbreite, Haemolyse resp. Blutfarbstoffveränderung wechselt."

Kulturresultate des *kurzkettigen* Streptokokkus, den wir ebenfalls in einigen Fällen im *Dentin* vorfanden:

Blutagarplatte: Kleine, durchscheinende Kolonien, rundlich, aufliegend. Schwache Grünfärbung in den ersten 48 Stunden. Diese Grünfärbung nahm mit dem Alter der Kolonie zu, namentlich dann, wenn man sie während längerer Zeit (einigen Tagen)

aus dem Brutschrank entfernte und bei Zimmertemperatur im Dunkeln aufbewahrte. Ein haemolytischer Hof konnte dabei *nicht* bemerkt werden.

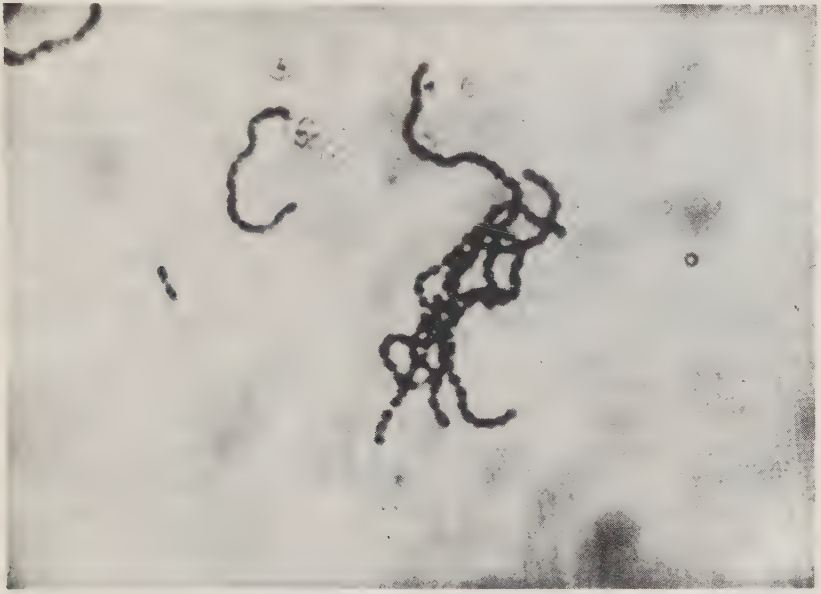

Fig. 2.
Mikrophotographische Aufnahme einer Streptococcus-longus-Kultur.

Agarstich: Weisslicher Strich mit schwachen Körnchen.

Eiweisstraubenzucker-Bouillon: Wir erhielten Trübung mit geringem Bodensatz. Die Wasserstoffionenkonzentration sank von 7,4 auf 7,0.

Diese kurzkettigen Streptokokken waren aber *nie* in *Rein*kultur vorhanden, d. h. wir fanden in den Ausstrichen und Kulturpräparaten Übergänge bis zu Ketten von 40 und mehr Gliedern. Nach *Heim* könnte man ihn vielleicht statt kurzweg Streptococcus viridans, bezeichnen als: *Streptococcus* pyogenes, *forma viridans*.

Zusammenfassung:

Im *Wurzelkanal* fanden wir ungefähr die gleichen Bakterienarten wie *Idmann* und *Cuendet,* nämlich:

Bacillus ramosus,
Bacillus perfringens,
Bacillus fusiformis,
Tetragenus,
Staphylokokken,
Streptokokken,
Sarcinen

sowie einige nicht identifizierte Stäbchen.

Im *Dentin* waren in den „leicht infizierten" Fällen, d. h. in jenen Fällen, bei welchen wir annahmen, dass keine grösseren Seitenverzweigungen des Wurzelkanals bei den Bohrproben getroffen wurden, stets *Streptokokken* zu finden, und zwar:

Streptococcus longus,

Streptococcus pyogenes, *forma viridans*. Daneben auch säurebildende grampositive plumpe und schlanke Stäbchen.

In jenen Fällen aber, bei denen sämtliche angelegten Kulturen Wachstum zeigten, haben wir sehr ähnliche Resultate erhalten, wie in den Kulturen aus den Wurzelkanälchen, d. h. es müssen in diesen Zähnen bereits grössere Zerstörungen des Dentins vom Wurzelkanal her durch das Einwandern der Bakterien stattgefunden haben, oder aber — und das wird eher anzunehmen sein — es sind beim Bohren grössere Verzweigungen des Wurzelkanals in der Regio Ramificatoria getroffen worden!

Wir erhielten aus dem *Dentinbohrstaub* folgendes *Resultat:*

Anzahl der *Kulturen:*	163
Positive Resultate:	104
Negative Resultate:	59
Anzahl der *Zähne* mit positivem Resultat	23
Anzahl der *Zähne* mit negativem Resultat	3
Total der untersuchten Zähne	26

IV. HISTOPATHOLOGISCHE BEFUNDE.

Von mehreren Zähnen, die wir vorher zur Entnahme von Dentinbohrstaub benutzt hatten, stellten wir *Schliffe* sowie mikroskopische Schnitte her, die wir alsdann unter dem Mikroskop untersuchten. Die *Schnittpräparate* stellten wir in der Weise her, dass wir die verwendeten Zähne zunächst zur Entkalkung während 2—6 Tagen in 5%ige Salpetersäure legten. Von einer ersten Serie verfertigten wir alsdann *Gefrierschnitte,* die wir nach *Gram* färbten, nachdem wir sie zuvor mit Pikrokarmin vorbehandelt hatten. Eine zweite Serie wurde in Celloidin eingebettet, später geschnitten und gleichfalls nach Gram gefärbt, als Kontrastfarbstoff aber Bismarckbraun verwendet.

Die Befunde sind die folgenden:

Je nachdem wir einen Zahn mit *einfacher* oder aber einen Zahn mit *komplizierter* Gangran untersuchten, war das Resultat sehr verschieden.

Bei *einfacher* Gangrän (die ja zeitlich entschieden jünger sein muss, als eine komplizierte Gangrän, bei der bereits ein Granulom röntgenologisch feststellbar ist) war das *Dentin* in der *Gegend der Wurzelspitze* entweder gar *nicht* oder aber nur strichweise leicht infiziert. Die Bakterien waren kaum $^1/_4$ bis $^1/_2$ mm tief in die Dentinkanälchen eingedrungen.

Anders gestaltete sich das Bild, das sich bei Wurzeln mit *komplizierter* Gangrän zeigte. Während das am Zahne zum Teil noch anhaftende Granulom nur eine strukturlose Masse zeigte und nur *ganz vereinzelte* oder überhaupt *keine* Mikroorganismen aufwies, waren die *Dentinkanälchen* namentlich *im apicalen Drittel* der Wurzel *sehr reich mit Bakterien angefüllt.* Gleich wie bei der Karies bemerkten wir auch hier Kavernenbildung, hervorgerufen durch die destruierende Arbeit der Mikroorganismen.

Nachfolgende Mikrophotographien Fig. 3 und 4 (hergestellt von Prof. Dr. O. Müller) geben ein anschauliches Bild von der Infektion des Dentins, verursacht durch Pulpagangrän. Es ist dabei eindeutig festzustellen, dass die Bakterien von innen nach aussen, also von der zerfallenen Pulpa durch die Dentinkanälchen gegen das Zement vordringen.

Fig. 3.

Fig. 4.

B. Untersuchung der mit Asphalin behandelten Fälle.

Das *Asphalin* wurde von *A. Maillart* in die Zahnheilkunde eingeführt. Das Medikament enthält:

1. *Trioxymethylen,*
2. *Kampher,*
3. *Thymol,*
4. *Zinkoxyd.*

Das darin hauptsächlich wirksame Agens ist das *Trioxymethylen.* Schon lange vorher wurde als Desinfektionsmittel für septische Wurzelkanäle das *Trikresolformalin* verwendet. 1904 hat *Buckley* eine interessante Arbeit über die Wirkung des Trikresolformalins veröffentlicht. Nach den Angaben *Cuendets* kam aber *Mayrhofer* durch seine klinisch-bakteriologischen Nachprüfungen zum Schluss, „dass durch dieses Desinfektionsverfahren die Wurzelkanäle nur vorübergehend ‚steril' gemacht werden können." Eigentlich war aber *Gysi* der erste, der das Trikresolformalin für die Behandlung gangränöser Pulpen vorschlug. (1900.)

A. Maillart schreibt über die Behandlung septischer Wurzelkanäle folgendes:

„In der Behandlung septischer Wurzelkanäle hat sich seit 10 Jahren insofern eine Wandlung vollzogen, dass man seit dieser Zeit von der Verwendung flüssiger Desinfektionsmittel abgekommen ist und sich allgemein des flüchtigen *Formalins* (meistens in der Form des Trikresolformalins) bedient. Es ist allgemein bekannt, dass schon viele Jahre vor dem Erscheinen des Trikresolformalins eine Paste zusammengesetzt wurde, deren Autor mir unbekannt ist, die aber an Desinfektionskraft und Zuverlässigkeit ersteres weit übertrifft. (Ich nannte sie *Asphalin.*) Das wirksame Agens dieser Paste ist das Trioxymethylen. Wie bekannt, ist letzteres ein Polymeres des Formaldehyds, und zwar hat es die Form eines weissen Pulvers. Formaldehyd ist ein gasförmiger Körper, kann also nur in (wässeriger) Lösung verwendet werden. Das bedingt den Nachteil einer ungleichmässigen Wirkungsweise, denn die wässerige Lösung ist nicht stabil — kann es auch nicht sein, da sie sonst für ihre Zwecke der Desinfektion wirkungslos wäre. Im Gegensatz dazu ist das Trioxymethylen, eben *weil* es *Substanz* ist und *nicht* in *Lösung* verwendet wird, viel sicherer zu dosieren und anhaltender in der Wirkung. Die Folge davon ist, dass eine Wurzelbehandlung mit *Asphalin* in zwei Sitzungen, in speziellen, weiter unten zu erörternden Fällen, in einer einzigen Sitzung absolviert werden kann."

A. Maillart gibt ferner an, dass die stark wirkenden Formalindämpfe oft dem Patienten in den ersten 6—24 Stunden Schmerzen verursachen. Dies ist nach unseren Erfahrungen dann der Fall, wenn wir eine Gangraena *simplex* mit Asphalin behandeln, weil dann die *Gase durch* das *Foramen apicale* bzw. die Regio ramificatoria hindurch das noch nicht erkrankte periapicale Gewebe reizen. Wir benutzen daher nach *Müller,* Basel, das *Asphalin* als Desinfektionsmittel nur dann, wenn wir eine *komplizierte* Gangrän vor uns haben, d. h. wenn auch das periapicale Gewebe affiziert ist. *Dann verursacht das Asphalin keine Schmerzen,* oder aber nur in einem sehr kleinen Prozentsatz der Fälle.

Zu unsern Desinfektionsversuchen haben wir daher ausschliesslich Zähne mit *komplizierter* Gangrän verwendet. Es kamen im ganzen 23 Fälle zur Behandlung. Das Verfahren, das wir dabei anwandten, ist das an unserer Klinik vorgeschriebene:

I. Sitzung.

1. Die Kavität wird gesäubert, alles kariöse Dentin gründlich entfernt und die Kavität für die folgende Eröffnung der Pulpakammer *weit excaviert.*

2. Die Kanaleingänge werden *kegelförmig erweitert* mit Kerr-Broaches.

3. Asphalin auf einem kleinen Wattebausch wird in die Pulpakammer und auf die Kanaleingänge gelegt und dann die Kavität mit Zinkoxyd-Sulfat-Zement verschlossen.

Diese erste Einlage wird in der Regel 2—4 Tage liegen gelassen. Sie bezweckt die oberflächliche Desinfektion der *Pulpakammer* und des Inhalts der Wurzelkanäle.

II. Sitzung.

Der provisorische Verschluss wird erst entfernt, wenn der zu behandelnde Zahn unter *Kofferdam* ist.

1. Die Wurzelkanäle werden gereinigt und nochmals erweitert. Im Gegensatz zu *Maillart,* der die Reinigung *nur mechanisch* vornimmt, benutzen wir auch *chemische* Mittel in Form der 50%igen Aqua regia, die in die Kanäle mittels Füllnadel hochgepumpt wird. Hierauf werden die gangränösen Massen mit dem Nervextraktor herausgeschafft und der Prozess so lange wiederholt, bis die Aqua regia *klar* aus dem Kanal herauskommt.

2. Die Kanäle werden mit sterilen Wattenadeln (oder sterilen Papierspitzen) oberflächlich ausgewischt und dann mit *Antiformin* beschickt. Es geht dabei folgende Reaktion vor sich:

$$HNO^3 + NaOCl = NaNO^3 + HCl + O$$

$$2\,HCl + NaClO = NaCl + H^2O + Cl^2$$

3. Anwendung von Wasserstoffsuperoxyd bis aller Chlorgeruch verschwunden ist:

$$H^2O^2 + NaClO = NaCl + H^2O + O^2$$

Hienach wird der jetzt saubere Kanal mit sterilen Wattenadeln und Papierspitzen wieder ausgewischt und die *Kanäle* mit *Asphalin* direkt in *Substanz* beschickt. Zweck: Desinfektion der Regio ramificatoria und des *Dentins*.

Diese zweite Einlage haben wir wieder 2—4 Tage liegen lassen und sie dann durch eine *neue* ersetzt, bis der Zahn nach weitern 8—10 Tagen (oder mehr) zur Extraktion und zur bakteriologischen Untersuchung kam. Bei 3 Fällen wurden die Einlagen mehrere Male wiederholt und der Zahn erst nach 3 bzw. 5 bzw. 6 Monaten extrahiert und untersucht.

Um den Zahn *möglichst steril* dem Munde entnehmen zu können haben wir Krone, Zahnhals und Gingiva kurz vor der Extraktion mit einer Jodlösung bestrichen.

Sofort nachher haben wir die bakteriologischen Untersuchungen begonnen, indem wir die *gleiche Technik* angewendet haben wie bei den im ersten Teil beschriebenen Fällen.

Zunächst seien aber einige Versuche angegeben, bei denen wir *in vitro* die *Desinfektionskraft* des Asphalins *prüften:*

Wir beimpften *6 Serumagarplatten* mit Material aus einer 24 Stunden alten Staphylokokken und Streptokokken-Kultur. Jede Platte wurde mit je 3 Ösen beimpft. *Eine* Platte bebrüteten wir ohne zugefügtes Asphalin, während die andern 5 mit Zusatz immer kleinerer Mengen des Desinfektionsmittels beschickt, bebrütet wurden. Um die Quantität der Paste möglichst genau bestimmen zu können, haben wir stets ein ausgeglühtes Deckgläschen genommen und auf diesem Gläschen die Paste genau abgewogen. Das Deckgläschen haben wir dann mitsamt dem Asphalin in die Mitte der beimpften Petrischalen gelegt. Es kamen zur Untersuchung:

1 Kontrollplatte *ohne* Asphalin,
1 Platte mit 0,25 gr ,,
1 Platte mit 0,1 gr ,,
1 Platte mit 0,05 gr ,,
1 Platte mit 0,02 gr ,,
1 Platte mit 0,01 gr ,,

Das *Ergebnis* dieses Versuches war das folgende:

Schale zu Gramm	Nach Stunden: 12	24	48	8 Tg.
0,25	—	—	—	—
0,1	—	—	—	—
0,05	—	—	—	—
0,02	—	—	—	—
0,01	—	—	—	—
Kontrolle	+	+	+	+

Sämtliche mit Asphalinpaste beschickten Kulturen sind *nicht* gewachsen. Auch am Rande der Platten konnten wir selbst bei nur 0,01 Gramm Asphalin kein Wachstum feststellen. Überimpfungen von diesen Platten auf 6 Bouillonröhrchen sind ebenfalls negativ ausgefallen mit Ausnahme des Kontrollröhrchens, das auch hier wieder üppiges Wachstum zeigte.

Um ungefähr die gleiche Menge Asphalin bei unsern Versuchen zu verwenden, wie sie bei der Behandlung septischer Wurzelkanäle in Betracht kommt, haben wir 4 Bouillonröhrchen beimpft:

a) mit einer Staphylokokken- und

b) mit einer Streptokokken-Kultur und dann diese Röhrchen mit je einer *Wattenadel* Asphalin zu desinfizieren versucht. In sämtlichen Fällen ist dies auch vollkommen gelungen, indem alle Röhrchen absolut steril geblieben sind. Überimpfungen auf neue Bouillon sind auch hier ergebnislos ausgefallen.

Zusammenfassend können wir die Desinfektionskraft des Asphalins bei den Versuchen *in vitro* als ausgezeichnet bezeichnen.

Die *Bohrstaubproben,* der mit Asphalin behandelten Zähne hatten folgendes Ergebnis:

a) Resultat bei 4 Incisivi und 7 Canini:

Zahn	Anzahl der Einlagen	Dauer (Tage)	Resultat nach Std.: 12	24	48	144
$\lfloor\underline{1}$	3	10	—	—	—	—
$\lfloor\underline{2}$	2	10	—	—	+	+
$\underline{2}\rceil$	6	150	—	—	—	—
$\lfloor\underline{1}$	3	14	—	—	—	—
$\lceil\underline{3}$	3	14	—	—	—	—
$\lceil\underline{3}$	3	10	—	—	—	—
$\lfloor\underline{3}$	3	8	—	—	—	—

Zahn	Anzahl der Einlagen	Dauer (Tage)	Resultat nach Std.: 12	24	48	144
⌊3	3	14	—	—	—	—
3⌋	3	14	—	—	+	+
3⌋	3	10	—	—	—	—
⌊3	4	21	—	—	—	—

Von diesen 11 Fällen sind 9 steril geblieben. 2 Fälle haben nach 48 stündiger Bebrütung leichten Bodensatz gezeigt. Mikroskopisch zeigten sich Streptokokkenketten und vereinzelte grampositive Stäbchen. Bei jedem Zahn wurden je 6 Röhrchen mit Dentinstaubaufschwemmung beimpft. Bei den 2 positiv ausgefallenen Resultaten handelte es sich um je 2 Röhrchen, während die andern 4 auch steril geblieben sind.

Von allen Röhrchen haben wir Stichproben-Überimpfungen angefertigt, um zu kontrollieren, ob es sich vielleicht nicht um ein Abtöten, sondern vielleicht nur um Wachstums*hemmung* handelte. Da aber auch bei diesen Versuchen keine Kulturen aufgegangen sind, müssen wir annehmen, dass die Desinfektion eine vollständige war.

Im folgenden führen wir die Resultate an, die wir bei 6 Praemolaren und 6 Molaren erzielten:

Zahn	Anzahl der Einlagen	Dauer (Tage)	Resultat nach Std.: 12	24	48	144
⌊4	3	10	—	+	+	+
4⌋	3	10	—	—	—	—
⌈5	3	14	—	—	—	—
⌈5	3	14	—	—	—	—
4⌋	4	14	—	—	—	—
⌊4	3	10	—	—	—	—
⌈7	4	90	—	—	—	—
⌊6	3	14	+	+	+	+
6⌋	3	14	—	—	—	—
⌊8	3	21	—	—	—	—
⌊7	3	14	—	—	—	—
6⌋	3	16	—	—	—	—

Auch bei dieser zweiten Serie von 12 Zähnen konnten wir einen ausgezeichneten Erfolg verzeichnen, indem wiederum nur 2 Fälle noch virulente Bakterien aufwiesen. Jener ⌊6, der auch nach 3 Einlagen noch infiziert war, hatte, wie aus dem Röntgen-

bild Fig. 5 zu ersehen ist, ein sehr grosses Granulom. Das Periodont ist nach der Aufnahme bis an den Zahnhals bei *a* zerstört. Der Periodontalraum stark verbreitert. Es ist nun sehr wohl



Fig. 5.

möglich, dass durch diesen Raum immer neue Bakterien vordringen konnten. Das positive Resultat stammt nämlich ausschliesslich aus dem Material der *palatinalen* Wurzelspitze, die abgetrennt und in Bouillon gelegt wurde. Daneben haben wir aber von der gleichen Wurzel auch Dentinstaub bebrütet. Hier sind aber die Versuche wie auch bei den Dentinproben der buccalen Wurzeln, *negativ* ausgefallen.

Zusammenfassung.

Bei 19 Zähnen (von 23 untersuchten Fällen) konnten nach der Desinfektion mit *Asphalin* im *Dentin keine* lebenden Bakterien mehr nachgewiesen werden. 3 Fälle haben noch eine Infektion durch Streptokokken und grampositive Stäbchen gezeigt, während bei einem vierten Fall, der ein positives Resultat ergab, anzunehmen ist, dass die Bakterien durch den stark erweiterten Periodontalraum vorgedrungen sind.

Ähnliche Versuche sind schon von *G. Kossow* gemacht worden. Auch er hat den Dentinstaub mit einem feinen Rosenbohrer der Wurzelspitze entnommen, nachdem er diese zuvor mit steriler Zange abgeschnitten hatte. Er hat im ganzen 52 Zähne untersucht, die 23 negative, 26 positive und 3 ungültige Resultate lieferten. In seinen positiven Resultaten waren immer Streptokokken und auch Staphylokokken vorhanden.

Als Nährböden verwandte er für seine Kulturen Traubenzuckerbouillon und Löfflersches Serum. Seine Wurzelkanäle wurden aber nicht mit Asphalin, sondern mit Trikresolformalin gefüllt, von dem bekannt ist, dass es die Wurzelkanäle in einem hohen Prozentsatz der Fälle eben nicht steril erhält *(Mayerhofer, Cuendet, Cevey)*.

Wenn wir unsere Resultate mit denjenigen *Kossows* vergleichen, so kommen wir zum Schluss, dass das *Asphalin* dem Trikresolformalin in bezug auf Desinfektionskraft weit überlegen ist. Während Trikresolformalin immer noch 50% positive Resultate ergab, zeigte sich nach Behandlung mit Asphalin nur noch bei zirka 15% der Fälle relativ geringes Bakterienwachstum, 85% blieben steril.

Wir haben darnach im Asphalin ein sehr gutes Wurzelkanaldesinfiziens in der Hand, mit dessen Hilfe es bei sachgemässer Anwendung möglich ist, selbst grössere Granulome auf medikamentösem Wege zum Verschwinden zu bringen. (Siehe O. Müller: Schw. Ztschr., Monatsschr. f. Zahnheilkunde, Mai 1924.) Dass es natürlich auch Ausnahmefälle gibt (enge Kanäle, stark gekrümmte Wurzeln), zeigen auch diese Untersuchungen. In solchen Fällen kommt dann die Wurzelspitzenresektion bzw. die Extraktion zur Anwendung!

Herrn Prof. Dr. *Osc. Müller* spreche ich für die gütige Überlassung des Themas und des Untersuchungsmaterials sowie für seine Ratschläge und die Herstellung der Mikrophotographien meinen besten Dank aus.

Literaturverzeichnis.

Abel: Bakteriologisches Taschenbuch.
Adloff: Der Bacillus fusiformis (Deutsche Mt.-Schr. f. Zahnheilk., Heft 9 (1919).
Donawa: Streptococcus viridans Not the Primary Factor in Periapical Abscess. The Dental Cosmos, April 1923.
Emmerich: Neuere Arbeiten über Streptokokken und Streptokokkeninfektionen. Kl. W. IV, Nr. 17 (1925).
Feiler E.: Erkrankungen der Wurzelhaut, Fortschr. d. Zahnheilk. Februar 1925.
Feiler: Erkrankungen des apikalen Paradentiums. Fortschr. d. Zahnheilk. April 1926 und Heft 5 d. Fortschr. Zahnheilk. 1927.
Gins H. A.: Biologie, Bakteriologie und Serologie. Fortschr. d. Zahnheilk. April 1926, Februar 1925, April 1927.
Hilgers: Über das Vorkommen von Bacillus lacticus bei Zahnkaries. Arch. f. Hygiene (94) 1924.
Heim: Über die säurebildenden Bakterien bei tiefer Karies, Sonderabdruck aus: Arch. f. Hygiene 95.
Heath: Experiments on the Bakteriology of the Dental Pulp. (The Britisch Dental Journal August 1921.)
Heath: The Bakteriology and Vaccine Treatment of Chronic General Periodontitis. (The Brithis Dental Journal, Februar 1922.)
Kossow: Lassen sich nach durchgeführter Wurzelbehandlung und Wurzelspitzenresektion in den Dentinkanälchen noch Streptokokken und Staphylokokken nachweisen? (Deutsche Zahnheilk., Heft 62, 1924.)
Mayo: The Control of Focal Infections. (The Dental Cosmos, November 1918.)
Müller Osc.: Beitrag zur medikamentösen Beeinflussung von Granulomen. Schweiz. Monatsschr. f. Zahnheilk. Mai 1924.
Praeger: Erkrankungen der Zahnpulpa. (Fortschr. d. Zahnheilk., Febr. 1925, April 1926, Mai 1927.)
Cuendet: Klinisch-bakteriologische Untersuchungen über die Wirkung der Triopaste auf die Gangraena pulpae. (Schweiz. Vierteljahresschr. f. Zahnheilk., 1920, Nr. 1.)
Lehmann-Neumann: Bakteriologische Diagnostik (7. Auflage, 1927).